Tratamiento conservador de miomas en unidades de reproducción asistida: a propósito de dos casos

En el mes de septiembre de 2019 se publicó en el International Journal of Gynecology and Obstetrics un artículo de un ensayo clínico en fase IV sobre la utilidad del acetato de ulipristal (AUP) en la planificación de la cirugía en mujeres con miomas[1]. De hecho, según los autores de dicho artículo, el AUP se ha convertido en un factor clave en la cirugía de los miomas, disminuyendo un 54% las necesidades de cirugía en pacientes a las que se prescribe AUP.

En concreto, la reducción de las necesidades de cirugía se sitúa en torno al 49 % entre las mujeres que no desean gestación, frente al 40 % si nos referimos a las mujeres que desean gestación.

Es por ello que, cada vez más, en las unidades de reproducción asistida sabemos y debemos incorporar el AUP como una posibilidad más de tratamiento en este grupo de pacientes en las que conviene ser lo más conservadores posibles.

A la hora de planificar el tratamiento de las pacientes con miomas en las unidades de reproducción debemos tener en cuenta, además, que en caso de hacer cirugía, siempre existe la posibilidad de recidiva de los miomas y que, por tanto, tenemos que planificar o aconsejar el momento de la cirugía pensando en la ventana de éxito tras la misma.

En pacientes con miomas la fertilidad se puede ver afectada bien por: distorsión anatómica, obstrucción tubárica, distorsión de la cavidad (más evidente en los miomas submucosos), alteraciones de la contractilidad uterina o por alteraciones de la vascularización endometrial. Creemos importante señalar que, en ocasiones, también las cicatrices provocadas por la cirugía (en caso de miomectomía abdominal, no en las histeroscópicas) pueden alterar la vascularización endometrial.

Además, en los metanálisis publicados se demuestra una influencia negativa de los miomas en las pacientes sometidas a reproducción asistida. Así, en el metanálisis de Pritts y colaboradores sobre 24 estudios publicados se objetiva una menor tasa de embarazos (OR=0,8; IC 0,78-0,9), una menor tasa de recién nacidos (OR=0,69; IC 0,59-0,82) y una mayor tasa de abortos (OR=1,68; IC: 1,37-2,05)[2]. En dichos trabajos se concluye que el efecto máximo en los malos resultados reproductivos lo tienen los miomas submucosos, mientras que los subserosos no parecen tener efecto y quedan los intramurales en un punto intermedio, pero que si afectan a los resultados reproductivos (reducción de la tasa de recién nacidos en mujeres con miomas que no distorsionan la cavidad con RR=0,82)[3].

Miomas en pacientes estériles

Por tanto, la gran cuestión que surge en los casos de parejas estériles en las que la mujer es portadora de miomas es: ¿qué hacer con los miomas en pacientes estériles?

Un primer factor a tener en cuenta para responder a esta pregunta es el tiempo. Es fundamental valorar la temporalidad de los tratamientos, pues por todos es conocida la depreciación folicular relacionada con la edad. Por tanto, debemos planificar las posibles terapias en función del tiempo necesario para poder realizar las técnicas de reproducción y en función de la recuperación necesaria tras el tratamiento de los miomas. Lógicamente no es lo mismo tratar a una mujer de 30 años con buena reserva ovárica que a una mujer de 39 años. Los tiempos probablemente no deban ser los mismos.

En este sentido, debemos considerar que si hacemos tratamiento médico con AUP (1 ciclo de tres meses de tratamiento) vamos a necesitar de 2 a 4 meses para poder plantearnos la transferencia de embriones por el efecto endometrial del AUP. Si lo hiciéramos con análogos de GnRH necesitaríamos de hasta 7-8 meses una vez iniciado el tratamiento de los miomas.

En el caso de las diferentes cirugías deberíamos plantearnos las transferencias embrionarias una vez cumplido el tiempo de cicatrización. Tras una histeroscopia no es necesario esperar

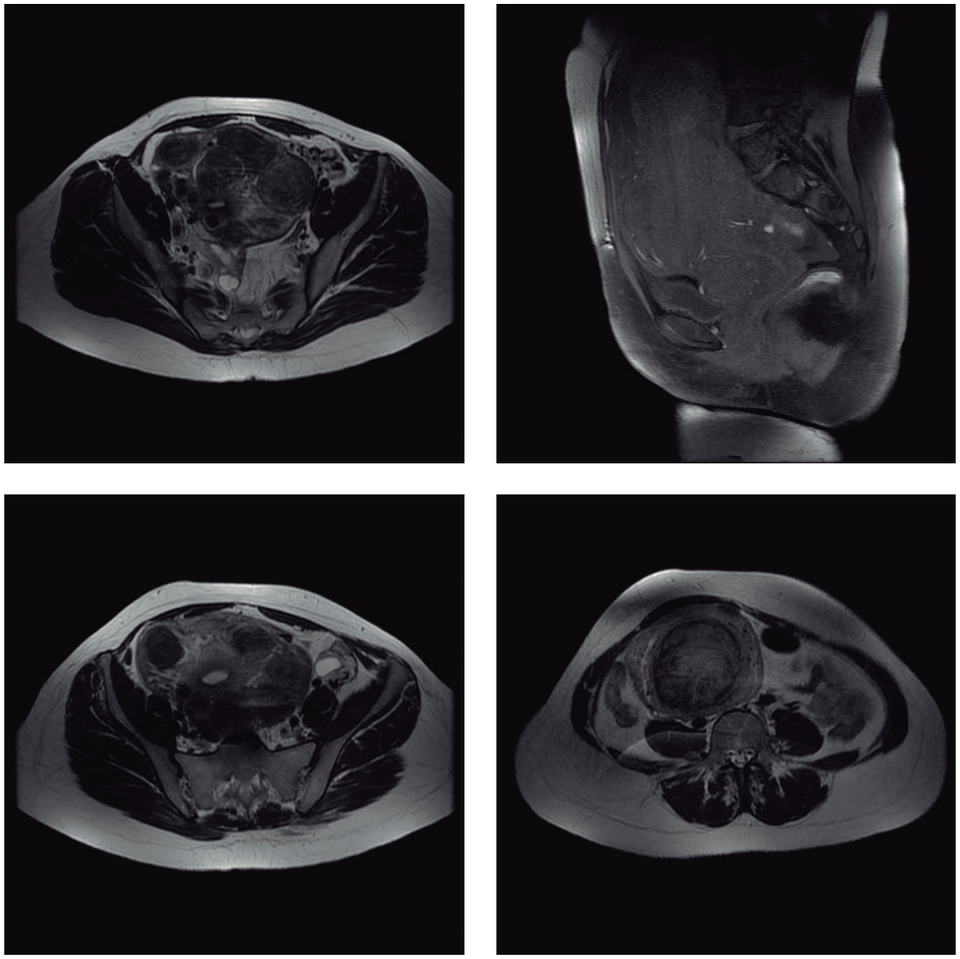

Fig.1. RM del primer caso pre-tratamiento en la que se detectan múltiples miomas.

El tratamiento con AUP puede ser una estrategia muy valiosa en la unidades de reproducción para tratar miomas sin el desgaste que supone una cirugía

nada de tiempo, por lo que en caso de miomas accesibles a histeroscopia todos los autores coinciden en la cirugía como técnica de elección (bien con AUP prequirúrgico o no y, según el caso y el tiempo del que dispongamos). En el caso de las miomectomías abdominales no hay un consenso claro del tiempo de cicatrización. Debemos tener siempre presente el escaso, pero posible, riesgo de rotura uterina tras miomectomía, más frecuente en los casos en los que se realiza una prueba de parto. En general, la mayoría de autores coinciden en la necesidad de esperar de 6 a 12 meses tras la cirugía para considerar la cicatrización completa y permitir un embarazo.

Casos

Presentamos dos casos de nuestra Unidad de Reproducción Asistida del Hospital Clínico San Carlos. Ambos empezaron el estudio en momentos similares en nuestra unidad, a finales de 2016. Ambos casos coincidían en el antecedente de al menos una miomectomía abdominal en los años anteriores.

El primer caso se trata de una esterilidad primaria en una mujer de 38 años, con antecedentes de dos miomectomías abdominales previas, que acudió a consulta en octubre del 2016. Cuando acudió a la primera consulta se detectó un útero polimiomatoso que llegaba hasta nivel de ombligo y con miomas tipo 3 - 5 que apenas deformaban cavidad en la histeroscopia (figura 1). Los ovarios no estaban accesibles a punción ovárica dado el tamaño uterino, por lo que no se le pudo ofrecer a la paciente la posibilidad de hacer un ciclo previo de vitrificación de óvulos. Se le explicaron a la paciente las diferentes opciones de tratamiento y en una decisión compartida se optó por el tratamiento médico previo al tratamiento de reproducción. La paciente no quería ser sometida a nuevas cirugías por el riesgo de recidiva, como ya le había pasado, y por el deseo de someterse a una FIV lo antes posible para conseguir su embarazo.

Se hizo tratamiento de choque con dos ciclos de tres meses de AUP para disminuir el volumen de los miomas. Tras dicho tratamiento, en julio de 2017, la RM (figura 2) mostraba la evidente reducción del tamaño de los miomas. En el endometrio se objetivan los cambios típicos de este tratamiento (PAEC), que son reversibles y desaparecieron tras la primera regla al finalizar el tratamiento.

En este momento los ovarios eran ya accesibles a la punción transvaginal, por lo que se realizó un ciclo de estimulación ovárica controlada (ciclo antagonista corto), del que se obtienen 4 ovocitos, de los que fecundan 3 por ICSI. Se vitrificaron dos embriones tipo B y C, pues el tercero no llegó a blastocisto. Tras dos reglas, en noviembre de 2017, ya sin efectos PAEC en endometrio, se procedió a la transferencia de embriones congelados y se consiguió una gestación única evolutiva que cursó sin incidencias.

El segundo caso, de inicio muy similar, es una mujer también con esterilidad primaria de 30 años de edad. Acudió a consulta en noviembre de 2016, después de haber sido sometida a una miomectomía abdominal en 2014 y una morcelación histeroscópica en el mismo 2016. En la primera consulta se observa un mioma que parece protuir en la cavidad endometrial. Se realiza histeroscopia en enero de 2017 en nuestro hospital en la que se visualiza un mioma submucoso tipo 3 de unos 2 cm que sobresale en cavidad tan sólo un 10 %, no candidato a morcelación ni resección histeroscópica. En ese momento se le ofrece a la paciente la posibilidad de tratamiento con AUP para disminuir el volumen del mioma y normalizar la cavidad endometrial. La paciente rehúsa el tratamiento y prefiere intentar la gestación espontáneamente. La paciente no volvió a nuestra unidad hasta diciembre de 2017. En agosto de 2017 acude a Urgencias de otro centro por un aborto

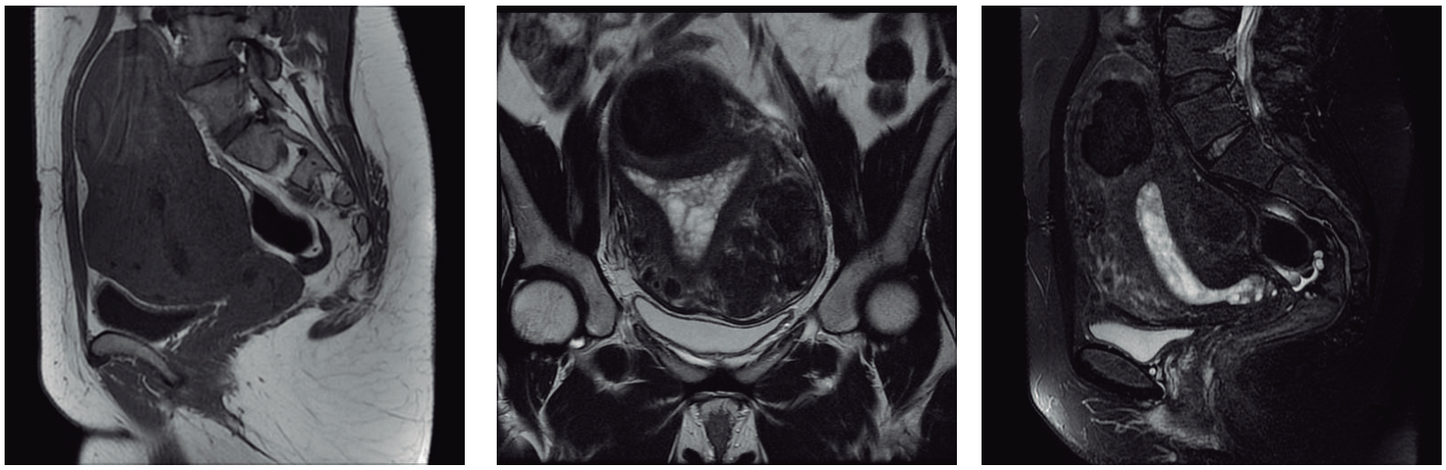

Fig.2. RM del primer caso post-tratamiento en la que se detectan múltiples miomas, de menor tamaño y con PAEC en endometrio.

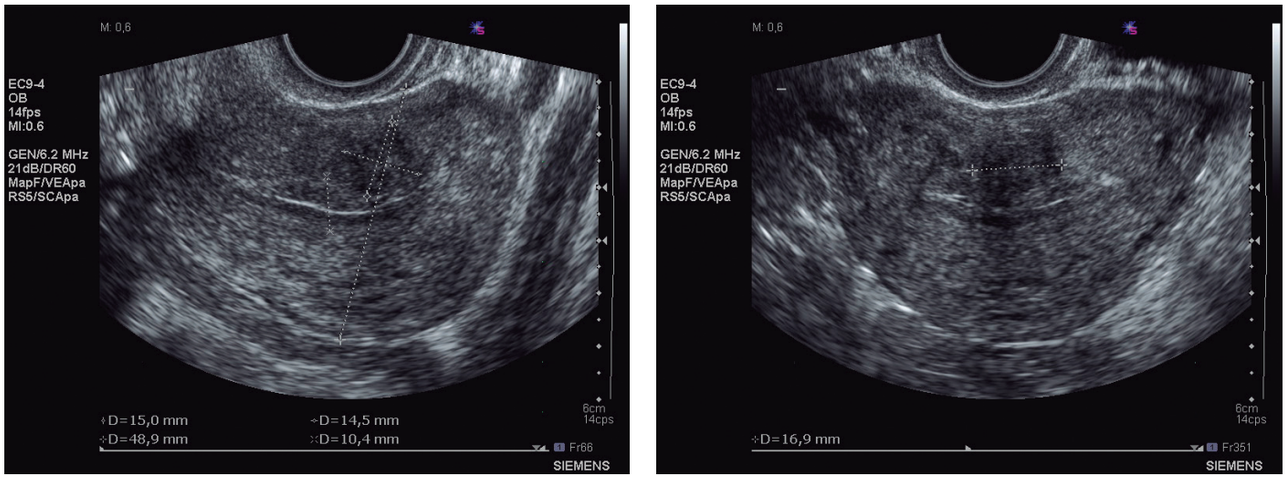

Figura 3. Ecografía del caso 2 a los 4 meses de la cirugía.

consumado completo y en diciembre de 2017 acude a nuestro centro con un nuevo aborto, en este caso tratado con misoprostol. Ante este segundo aborto se decide la realización del protocolo de estudio de pérdidas gestacionales recurrentes. En enero de 2018 (en este momento la primera paciente ya estaba embarazada), el único hallazgo destacable es la presencia de un útero polimiomatoso, con un mioma en borde derecho de 52 mm que desplaza cavidad, otro en cara posterior de 48 mm que también desplaza cavidad y uno intramuro de 18 mm. Re-evaluado el caso con la paciente, desea cirugía de sus miomas.

Tras la lista de espera se realiza miomectomía abdominal en la que se resecan tres miomas, sin apertura de cavidad. La paciente acude nuevamente a nuestra unidad a los cuatro meses de la cirugía, en febrero de 2019, y en la ecografía se objetiva un mioma de submucoso en cara anterior de 16 mm (figura 3). Ya hemos comentado previamente la posibilidad de recidiva de los miomas tras la cirugía (en el primer año un 12 % de los casos y a los 8 años un 84 % de las pacientes recidivarán), pero creemos que es importante señalar también que tanto en laparoscopia como en laparotomía hay un porcentaje no desdeñable de pacientes (en torno al 15-20 % según la bibliografía) en las que no se les resecan completamente todos los miomas y es posible detectar miomas residuales [4,5].

Con este diagnóstico la paciente es sometida a nueva morcelación histeroscópica del mioma en abril del 2019. Tras dicha morcelación se inician los tratamientos de reproducción asistida. Por tanto, a modo de resumen, nuestra primera paciente, de 37 años, fue sometida a dos miomectomías abdominales antes de llegar a nuestra unidad. En nuestra unidad hizo dos ciclos de tratamiento con AUP y posteriormente una FIV en la que consiguió su embarazo (inicio estudio en diciembre de 2016 y alta en diciembre 2017, gestante).

La segunda paciente, de 30 años de edad cuando inició el estudio, había sido previamente sometida a una miomectomía abdominal y una morcelación histeroscópica. Posteriormente tuvo dos interrupciones de embarazo sin motivo aparente salvo sus miomas. Se sometió a una nueva cirugía abdominal para miomectomía y a una morcelación histeroscópica previamente a iniciar los tratamiento de FIV (inicio estudio en diciembre de 2016 y en agosto de 2019 todavía en tratamiento sin gestación a término).

Con estos casos y nuestras reflexiones queremos hacer notar la posibilidad de que el tratamiento con AUP puede ser una estrategia muy valiosa en la unidades de reproducción para tratar miomas sin el desgaste que supone una cirugía para una paciente y, sobre todo, con el posible ahorro de tiempo que puede llevar esta estrategia en pacientes a las que el tiempo les resulta de gran importancia para reducir su angustia por no conseguir embarazos. ✚

Autor:
Dr. Ignacio Cristóbal García
Unidad Reproducción Asistida
Hospital Clínico San Carlos, Madrid

GEDEON RICHTER

Bibliografía

1. *Ghonim, M., Magdy, R., Sabbour, M., Ghonim, M. and Nabhan, A. (2019), A systematic review and meta-analysis of ulipristal acetate for symptomatic uterine fibroids. Int J Gynecol Obstet, 146: 141-148. doi:10.1002/ijgo.12868*
2. *Pritts, E. A., Parker, W. H., & Olive, D. L. (2009). Fibroids and infertility: an updated systematic review of the evidence. Fertility and sterility, 91(4), 1215-1223.*
3. *Wang, X., Chen, L., Wang, H., Li, Q., Liu, X., & Qi, H. (2018). The impact of non-cavity-distorting intramural fibroids on the efficacy of in vitro fertilization-embryo transfer: An updated meta-analysis. BioMed research international, 2018.*
4. *Hartmann KE, Fonnesbeck C, Surawicz T, et al. Management of Uterine Fibroids [Internet]. Rockville (MD): Agency for Healthcare Research and Quality (US); 2017 Dec. (Comparative Effectiveness Review, No. 195.)*
5. *Radosa, M. P., Owsianowski, Z., Mothes, A., Weisheit, A., Vorwergk, J., Asskaryar, F. A., ... & Runnebaum, I. B. (2014). Long-term risk of fibroid recurrence after laparoscopic myomectomy. European Journal of Obstetrics & Gynecology and Reproductive Biology, 180, 35-39.*